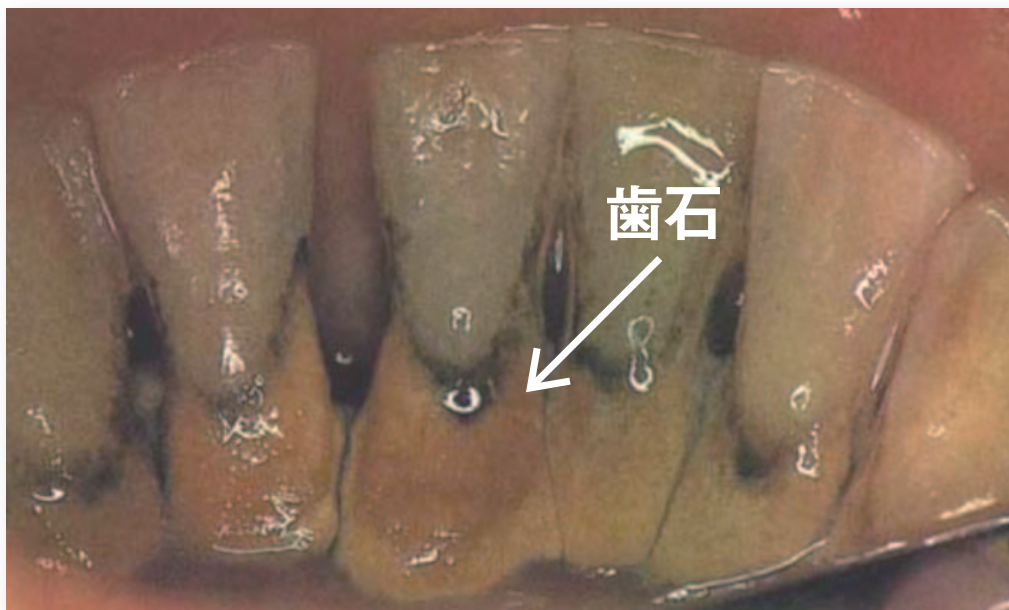
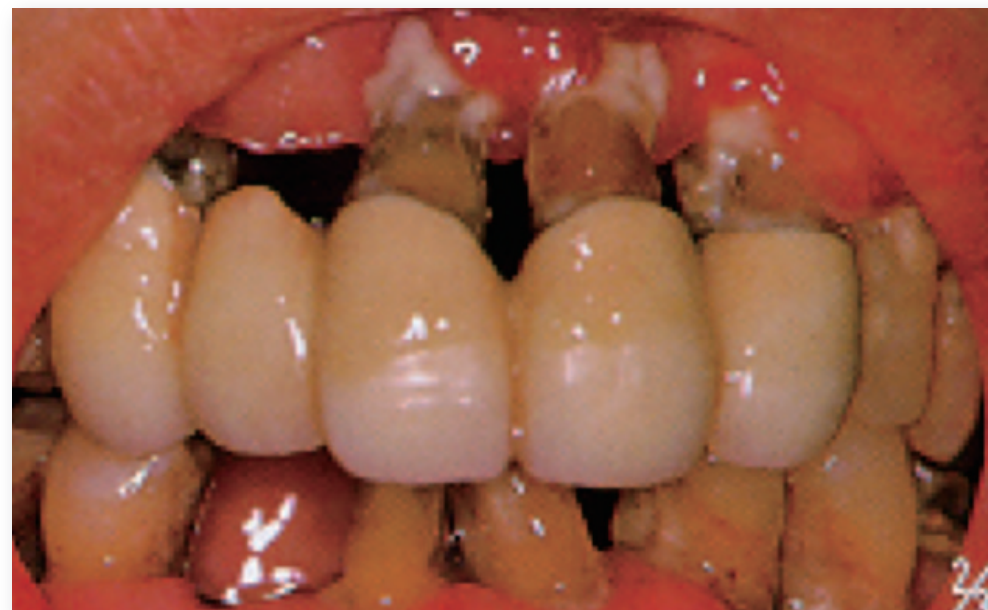

**図7** 内科治療における歯科治療の重要性



下顎舌側に認められる  
歯石などを放置



重度歯周病となり、歯肉発赤・腫脹  
を経て動揺が始まる